INTRODUCCIO A L'ESTUDI RADIOLOGIC DE LA LARINX

LA LARINX TUBERCULOSA

pel

Dr. JOSEP M. BARJAU

II

Imp. - Mallorca, 410
BARCELONA

Homenatge de
L'Autor

INTRODUCCIO A L'ESTUDI RADIOLOGIC
DE LA LARINX

II

La larinx tuberculosa

pel

Dr. J. M. BARJAU

En la primera part del present estudi, hem après a conèixer les principals particularitats que ens ofereix la imatge radiològica de la larinx normal, hem copsat la quantitat de detalls que és susceptible de donar-nos dita imatge permetent-nos de seguir, pas a pas, les diferents modificacions que sofreix la larinx per efecte de l'edat, com també les alteracions que presenta com a conseqüència dels moviments de què la larinx està dotada.

Si apliquem ara els nostres coneixements a l'estudi de l'òrgan que ens ocupa quan aquest està afectat per la tuberculosi, ens donem compte de la riquesa de dades que podem obtenir per mitjà dels raigs X. S'ha dit que els raigs X representen l'autòpsia en el viu, i això aplicat a la larinx és tant més cert quant que el seu estudi anatomo-patològic topa amb dificultats gens senzilles de solucionar. L'estudi anatomo-patològic de la larinx requereix una

decalcificació prèvia dels seus cartílags a fi de poder obtenir preparacions que siguin realment útils, ara bé, la calç desempenya un importantíssim paper, tant en la fisiologia com en la patologia laríngea; en la primera part, hem vist les principals etapes de la normal ossificació dels cartílags laringis, en aquesta segona part veurem com la tuberculosi altera profundament dit procés. Per a poder obtenir una bona reproducció del que succeeix en l'esquelet de la larinx tuberculosa cal emprar procediments que mantinguin íntegra la calç dels seus cartílags. "El mètode més senzill i més segur per assolir aquest fi—diu Thost—és, avui, la investigació radiològica de la larinx en el viu". Aquestes alteracions passen completament desapercebudes al mirall laringoscòpic.

Precisa, encara, en aplicar els raigs X a l'estudi de la tuberculosi laríngea, parar esment en les modificacions que sofreix la canal aèria, incluint-hi el sinus de Morgagni: una alteració en una corda vocal o en una banda ventricular pot ésser l'expressió d'una fonda modificació en el ventricle que els raigs X podran posar de manifest. Esch ha trobat que el lloc de predilecció del procés tuberculós inicial és el teixit limfàtic del ventricle de Morgagni i el sinus piriforme. Tal és la importància que Thost (l'autor que de més temps i millor ha estudiat radiològicament la larinx) dóna a dites alteracions, que conclou: "si el mirall diagnostica un enrogiment unilateral de les cordes vocals o de les bandes ventriculars i els raigs X demostren un sinus clar i lliure, llavors es tracta de processos circumscrits i petits, de bon pronòstic i que guareixen fàcilment. Si, però, el sinus està opacificat, no apareixent com un espai clar, llavors es tracta d'una afecció extensa que té el seu punt de partida en el sinus Morgagni".

Però no és això tot; coneixem la imatge que les parts toves ens donen radiogràficament en estat normal, aquests coneixements importa aplicar-los als estats patològics; les alteracions que veurem als raigs X a vegades confirmaran les dades laringoscòpiques, de vegades les completaran, de vegades fins i tot els raigs X s'adelantaran àdhuc al mirall; de la concordància o discordància de les imatges laringoscòpiques i radiològiques en podrem treure conclusions diagnòstiquss i pronòstiques del més alt valor. L'estudi comparatiu dels dos tipus d'imatges del més alt valor. L'estudi comparatiu dels dos tipus d'imatges, el fet de la seva concordància o discor-

dància és un dels estudis més profitosos que caldrà fer en el successiu.

No tinc, ni de molt, la pretensió, en aquest modest treball, d'aprofondir la matèria, em daré per ben satisfet si aconsegueixo atreure l'atenció dels estudiosos sobre tan important assumpte posant de relleu el gran rendiment que la radiologia pot donar en la tuberculosi laríngea i el vast camp que hi ha a córrer per a treure tot el profit que els raigs X poden donar de si.

La tuberculosi altera l'esquelet de la larinx, aquestes modificacions poden ésser d'una notable precocitat i el seu estudi és del domini dels raigs X. Thost, cita la important monografia de Schotelius, de l'any 1879, en la que es fa constar que en la tuberculosi els cartílags laringis tenen una duresa com de creta, nota, a més, a l'examen macroscòpic, que en lloc dels espais de mèdulla roja normal es troben espais extraordinàriament grossos, sovint irregularment ramificats, de contingut mucós, groguenc i transparent. Els cartílags, al microscòpic, es veuen atacats d'un procés de calcificació amb degeneració de les cèl·lules cartilaginoses. Petites concrecions calcàries es depositen en gran quantitat en la substància fonamental del cartílag; les cèl·lules cartilaginoses estan descolorides i alterades per infiltració calcària intracapsular. Schotelius, assegura que manca per complert la normal metaplàsia del cartílag en teixit ossi: un procés de calcificació ha substituït al procés de normal ossificació. Normalment el cartílag es transforma en teixit ossi provist de mèdulla roja, en el tuberculós es forma una inlltració calcària difusa amb producció de mèdulla groga.

Aquestes alteracions que consigna Schotelius donen peu a Thost per a descriure les modificacions que ell ha descobert a la imatge radiològica, modificacions que després els autors han confirmat (Gelfon i Panow, Weintgaertner, Treitel i nosaltres mateixos). "De fet—diu Thost—he trobat jo en la majoria dels casos, in vivo, o bé una calcificació difusa que es tradueix per un *to mate* característic a la imatge radiològica, o bé figures *de calcificació ben definides*, o bé, encara, unes figures *calcificades borroses* com de desintegració en els casos en els que la tuberculosi ha atacat la larinx en vies d'ossificació". El mateix autor distingeix dues formes de trastorns dels cartílags: a) cartílags amb una calcificació difusa que donen la *tonalitat mate* del quadro radiològic; aquests fenòmens foren més freqüents en l'edat jovenívola, i b) cartílags

en els individus de més edat en els que es troba alterada la normal ossificació cartilaginosa.

En la meva collecció de radiografies laríngees en malalts tuberculosos he trobat repetidament la tonalitat mate de Thost, no sols en individus amb lesions comprovades al mirall laringològic (figures 1, 2 i 5), sinó àdhuc en individus en els quals l'examen laringoscòpic no descobreix cap anormalitat (figs. 3 i 4). En aquests darrers casos no vull jo precisament suposar que existeixi una laringitis tuberculosa que s'ha iniciat pel cartílag i que no es tradueixi a la mucosa donant un aspecte de normalitat a la laringoscòpia, el fet fóra perfectament possible, podria, però, tractar-se d'una alteració en el normal procés d'ossificació de la larinx per una acció tòxico-infecciosa de la tuberculosi sobre el cartílag, com suposa Esch. Que l'ossificació normal es troba alterada, és palesa en els dos casos de les figures 3 i 4, en la primera s'ha iniciat l'ossificació dels cartílags pel seu lloc normal, en un home de 24 anys, però, aquesta ossificació no té la densitat ni l'aspecte de l'ossificació normal; en el segon, aquest procés ni tan sols s'ha iniciat, malgrat tractar-se d'un home de 23 anys.

La modificació de l'ossificació pot presentar-se en forma d'ossificacions isolades, ben definides, com en el cas de la fig. 6.

Per fi, la fig. 7 ens mostra un cas que adopta el tercer tipus que descriu Thost, en els que els nuclis de calcificació perden ja els seus contorn ben definits per anar esborrant-se, donant un aspecte ben típic al cartílag, que, a més, té, també, una tonalitat mate.

Aquestes dues imatges s'acosten molt ja a les modificacions que Thost ha trobat en la lues; tinguem en compte el freqüent de la coexistència de la tuberculosi amb la sífilis i el sovint que en les ràdios laríngees s'ha descrit aquesta coincidència.

Que la tuberculosi laríngea modifica moltes vegades la llum de la canal aèria, i que dit procés és a vegades molt precoç, és un fet que costa molt poc d'evidenciar, essent freqüentment el sinus de Morgagni el lloc de predilecció de l'afecció en els seus estadis més inicials. Ja els anatomopatòlegs han cridat l'atenció sobre aquest fet, i així Manasse ha aportat una descripció notable sobre l'afecció isolada del sinus de Morgagni: La mucosa del ventricle—diu Manasse—està molt sovint afecte de tuberculosi, i en alguns casos d'una manera absolutament autònoma, la forma més freqüent és la forma infiltrant, l'anomenat prolapse del ventricle representa

LA LARINX TUBERCULOSA

pel

Dr. J. M. BARJAU

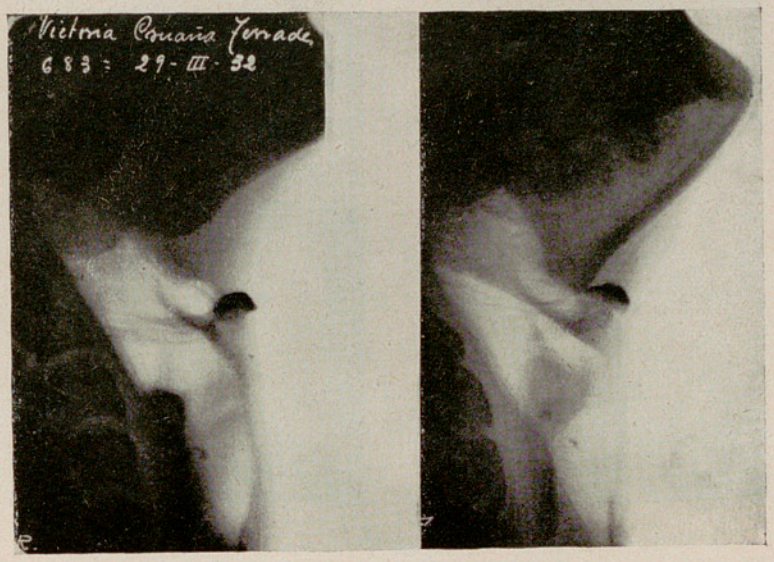

Fig. 1.—V. C.
Diagnòstic laringològic: Corditis infiltrant bilateral
Diagnòstic radiològic: Sinus estret que desapareix a la fonació. To mate dels cartílags. S'inicia l'ossificació del tiroides en forma de vírgula

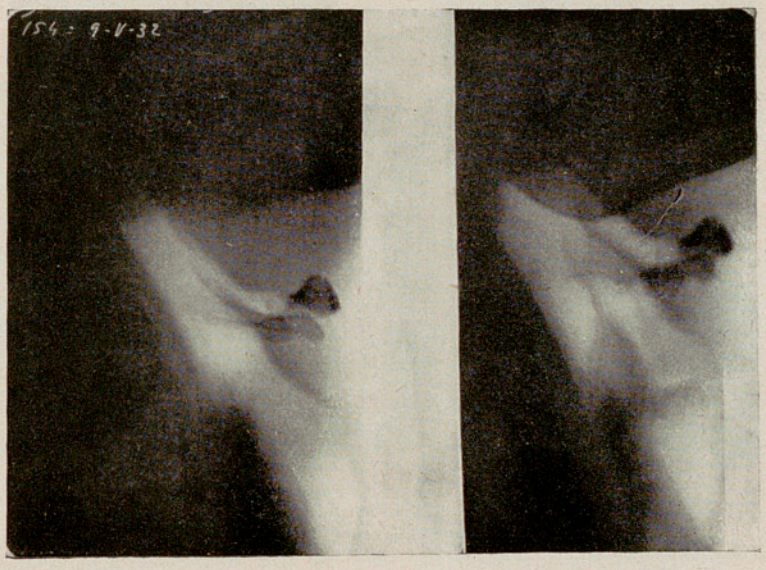

Fig. 2.—M. C.
Diagnòstic laringològic: Tuberculosi laríngia inicial; corditis catarral.
Diagnòstic radiològic: Desaparició del espai clar ventricular; tó mate dels cartílags, molt accentuat

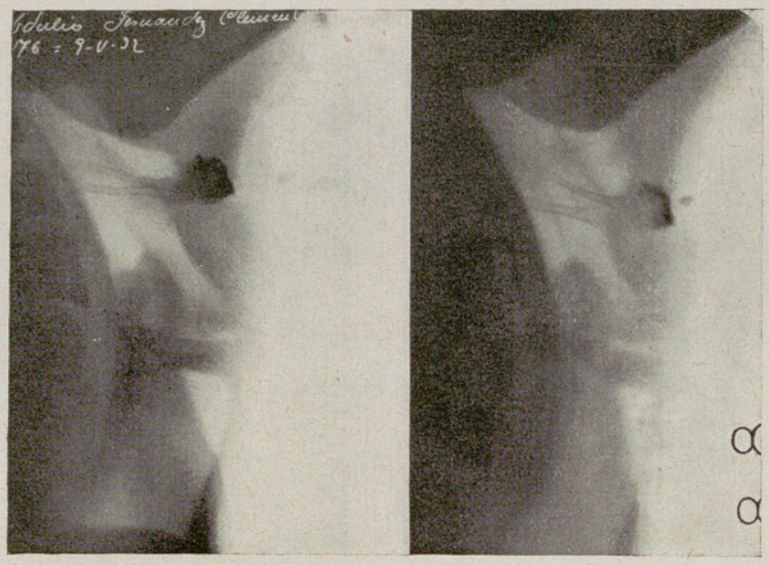

Fig. 3.—O. F.
Home de 24 anys. Larongoscòpicament normal. Radiològicament angostament de la canal aèria, tó mate dels cartílags.

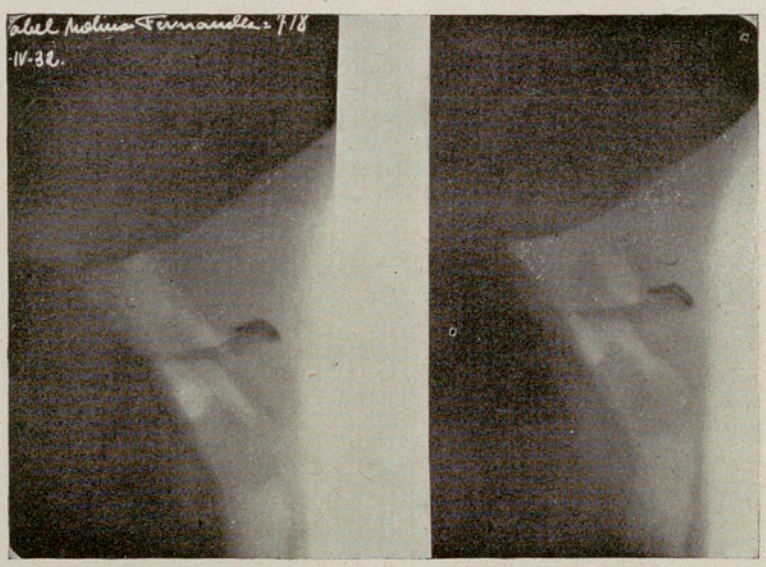

Fig. 4.—I. M. Dona de 20 anys.
Diagnòstic laringològic: Corditis ulcerosa dreta.
Diagnòstic radiològic: Desaparició del espai clar ventricular quasi total, tó mate dels cartílags, tumefacció dels aritenoides i dels replecs aritenoepiglòtics.

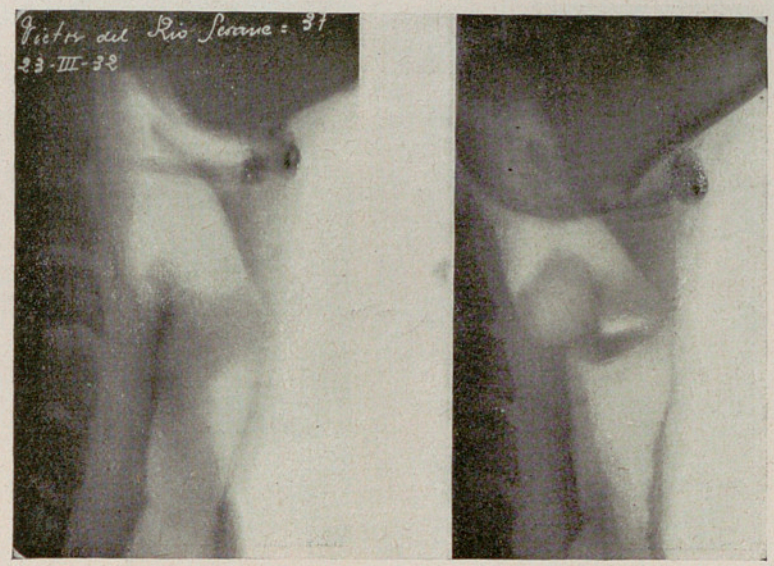

Fig. 5.—V. R. S.
Tuberculosi pulmonar. Laringològicament normal. Radiològicament disminució del sinus de Morgagni, tó mate dels cart'lags, no existeixen traces d'ossificació dels cartílags malgrat l'edat del malalt (23 anys)

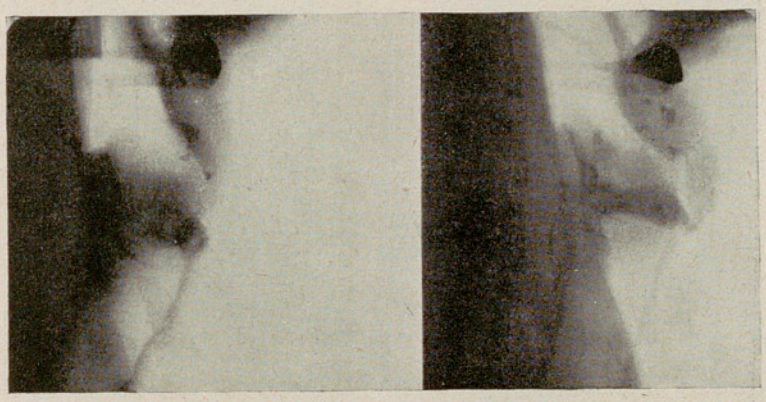

Figura 6.—D. P.
Home de 26 anys. Laringològicament normal. Radiològicament desaparició del sinus, figures de calcificació de contorns ben definits en diversos llocs dels cart'lags laringis, en un malalt tuberculós pulmonar (tiroides aritenoides).

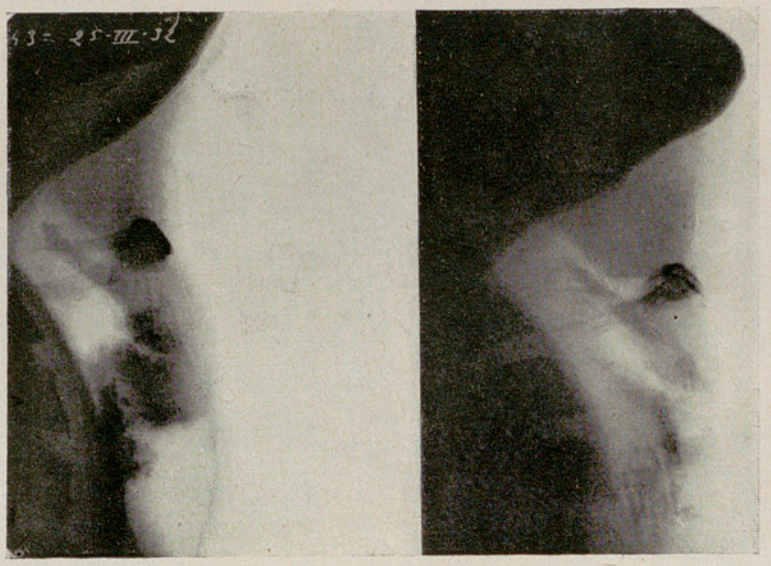

Fig. 7.—J. R. R.
Home de 21 anys. Larinx normal al mirall.
Radiològicament: Tipus d'ossificació dels cartílags laringis de forma característica per la lues, en un malalt tuberculós pulmonar.

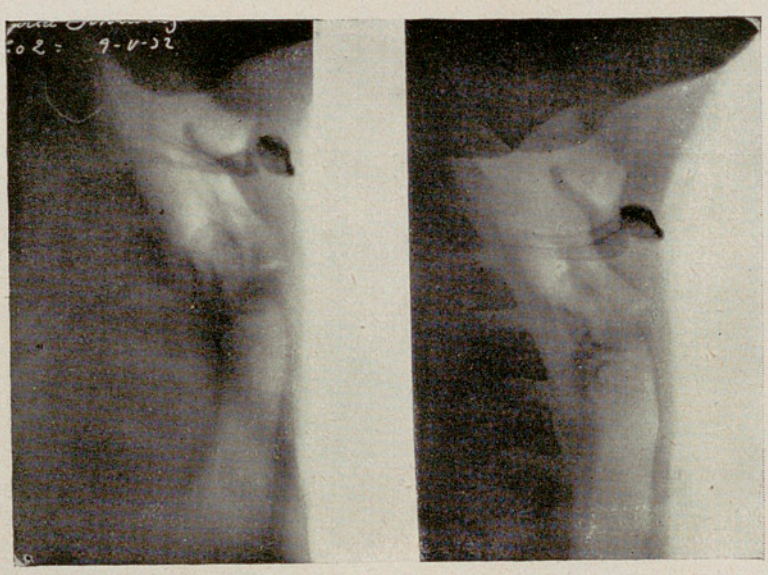

Fig. 8.—M. F. C. Dona de 25 anys.
Diagnòstic laringològic: Tuberculosi laríngia incipient, hiperhèmia difusa de la larinx.
Diagnòstic radiològic: Sinus existent, emperò, petit (angostament de la regió suprag'òtica?).

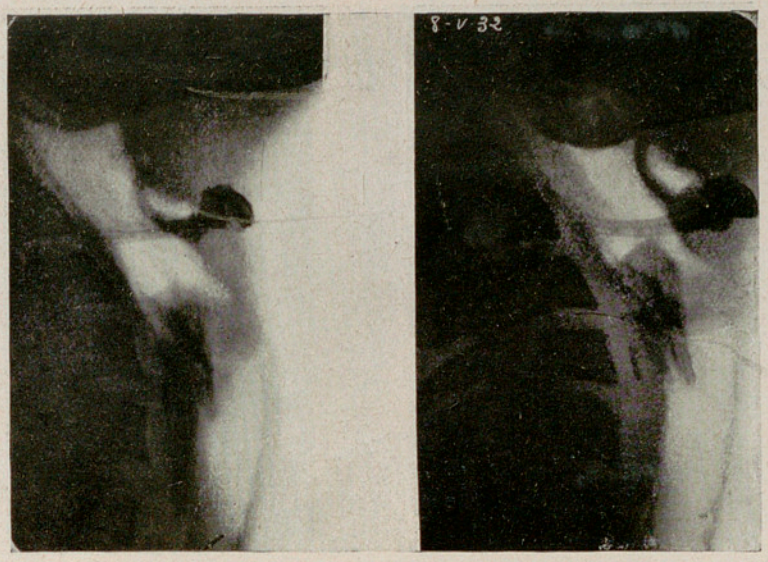

Fig. 9.—J. N. M. Dona de 34 anys.

Diagnòstic laringològic: Infiltració interaritenoidea, la corda vocal esquerra no arriba a l'abducció completa. Veu normal.

Diagnòstic radiològic: Desaparició de l'espai ventricular de Morgagni, tant en repòs com en fonació (pronòstic greu).

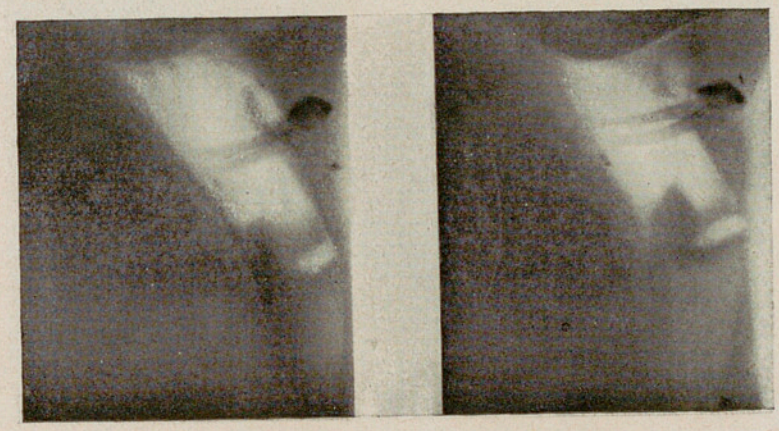

Fig 10.—Ll. P. Noia de 21 anys

Laringològicament: Anèmia de la mucosa. Radiològicament: Augment de tota la canal aèria, en especial del sinus de Morgagni

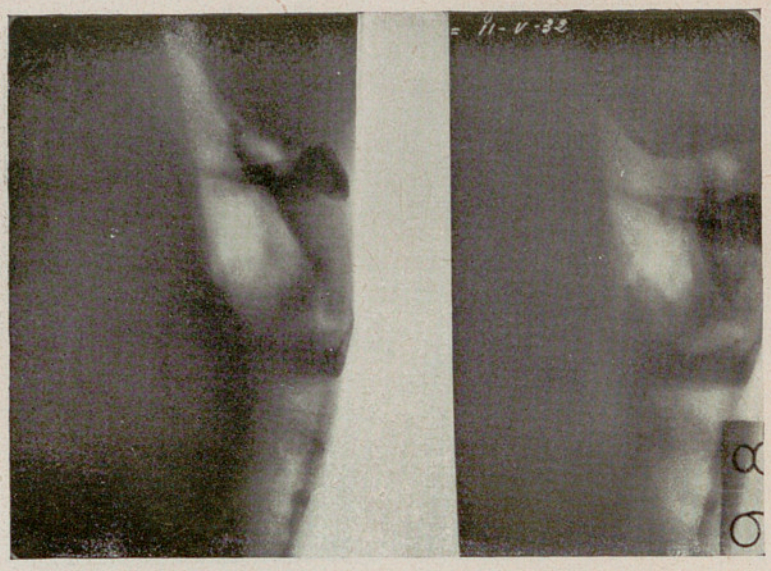

Fig. 11.—M. G. 29 anys
Tub vegetant de la regió interaritenoidea. Radiològicament: Tumefacció de l'epiglotis; disminució del ventricle en repòs; regió aritenoidea desdibuixada. Ossificació del lligament estilo-hioideo.

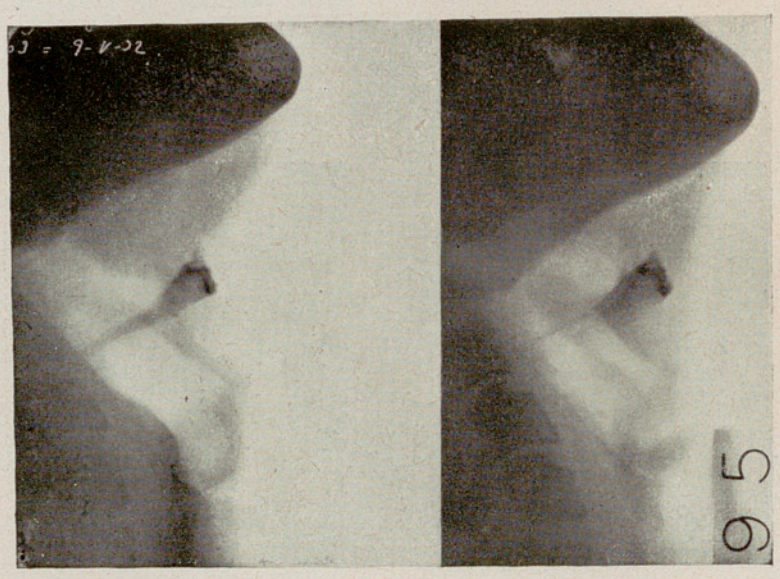

Fig. 12.—M. G. Home de 28 anys
Laringològicament: Normal. Radiològicament: Desaparició del sinus (per ossificació del tiroides?). Tumefacció de l'epiglotis més accentuada en fonació. L'epiglotis ha perdut el seu aspecte típic apareixent com un cos infiltrat principalment en la seva vora lliure

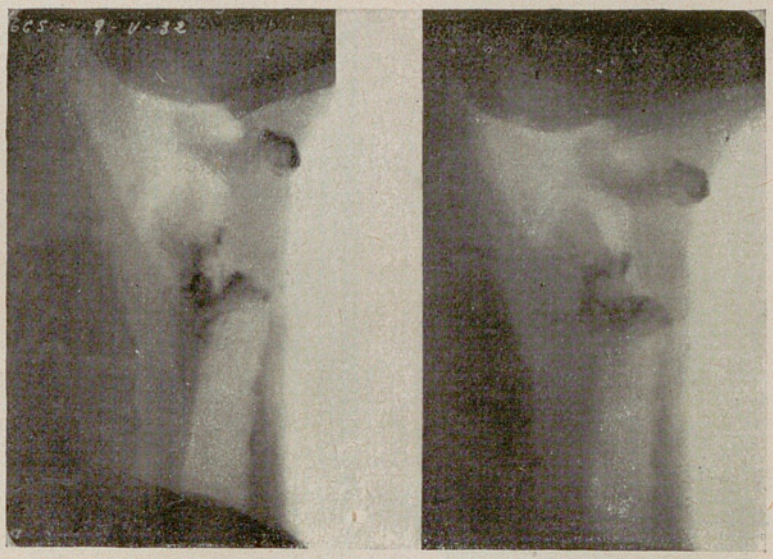

Fig. 13.—M. M.
Laringitis infiltrant ulcerosa difusa. Radiològicament: Desaparició de l'espai ventricular. Enorme tumefacció de l'epiglotis i dels aritenoides. Aquestes alteracions han estat molt més ostensibles a la imatge radiològica que no al mirall. La radiologia s'ha avançat a la laringoscòpia

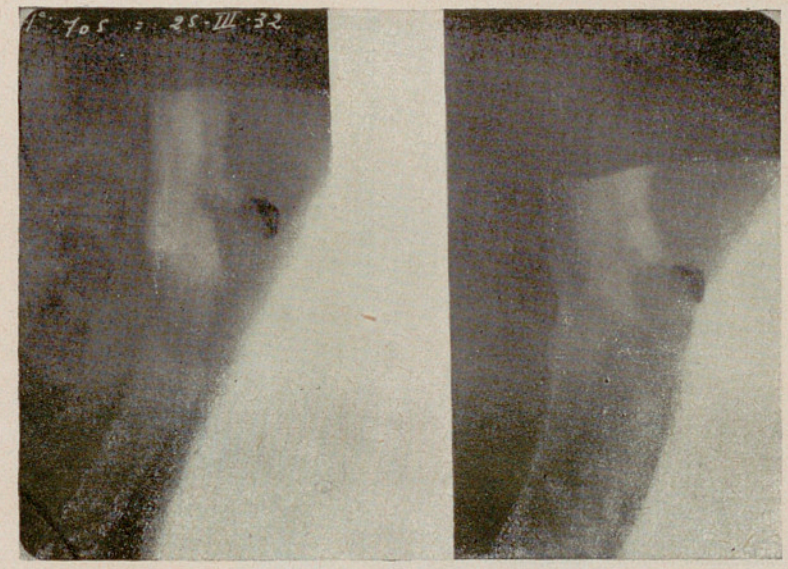

Fig. 14.—A. K.
Laringitis infiltrant-ulcerosa-difusa. Vegetació interaritenoidea; ventricles infiltrats. Radiològicament: Desaparició total del sinus de Morgagni. Gran angostament de la canal aèria supraglòtica amb dilatació de dita canal en la regió infraglòtica. Els detalls de la larinx queden esborrats. Pronòstic molt greu

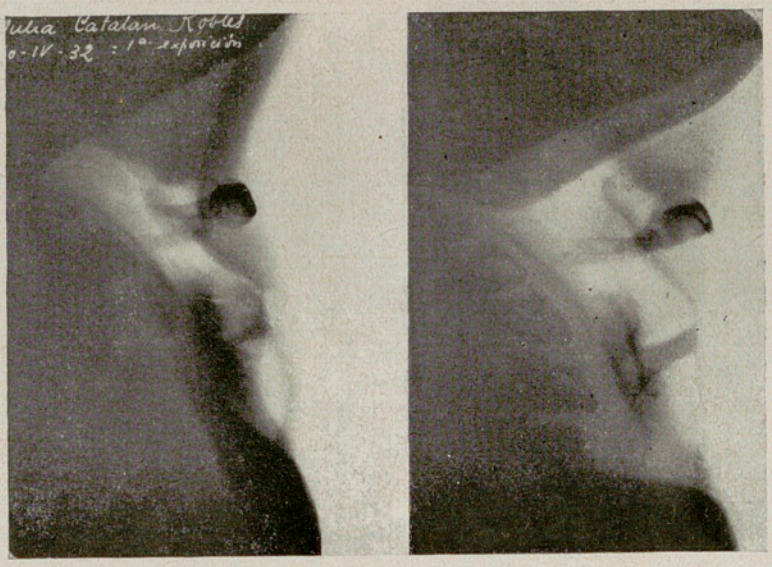

Fig. 15.—J. C.
Pseudo-tuberculosi. Disfonia histèrica. A notar: la violent contracció de la corda vocal en fonació, contracció no reeixida

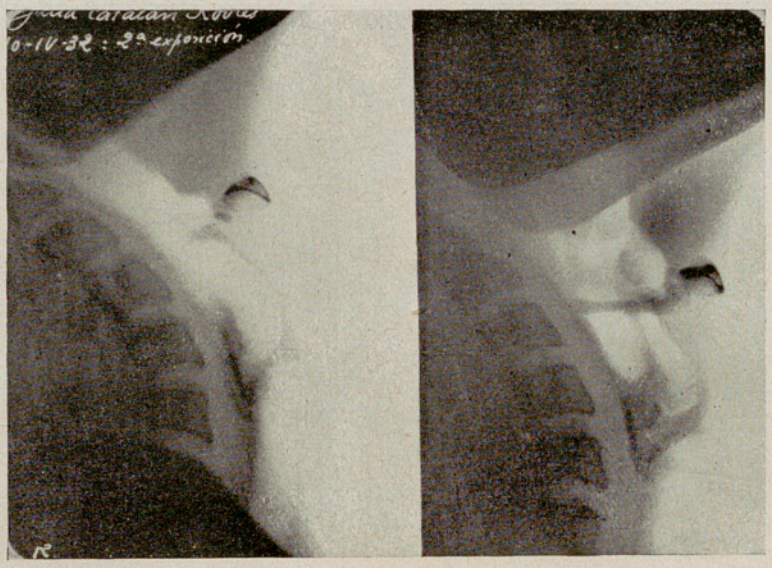

Fig. 16
La mateixa malalta en el mateix dia de la ràdio anterior, una vegada ja recuperada la veu normal. Larinx normal

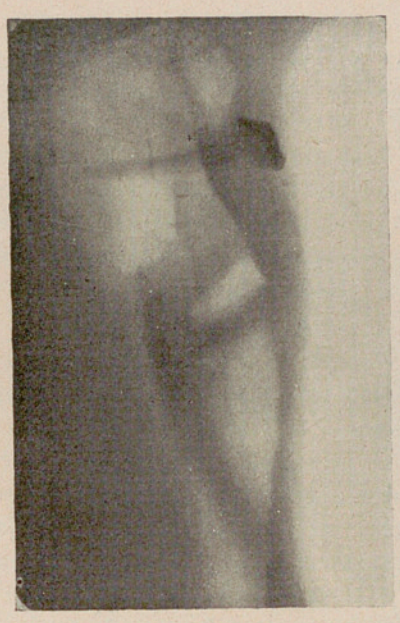

Fig. 17.—J. C. Malalt sord-mut
Gran amplificació del sinus de Morgagni

Fig. 18.—E. F. Home tuberculós, de 17 anys
Normalitat al mirall laringoscòpic. Radiològicament: Angostament del sinus; tonalitat mate dels cartílags

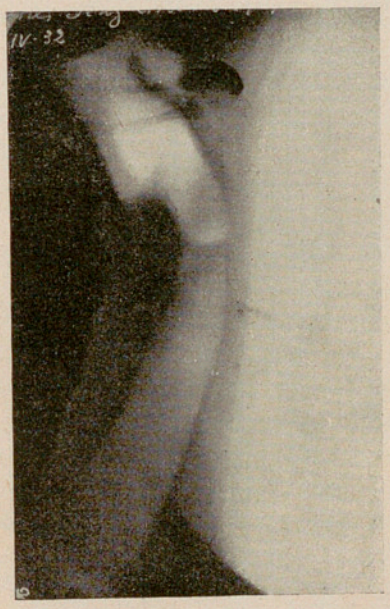

Fig. 19.—D. P. Dona tuberculosa, de 24 anys
Laringològicament: Tub. vegetant no ulcerada de la regió interaritenoidea. Radiològicament: Tumefacció de la regió aritenoidea. Sinus absolutament conservat. (Bon pronòstic)

aquí una forma especial d'afecció que, macroscòpicament es presenta en forma d'una tumoració que sobresurt del ventricle i queda lliure sobre la corda vocal. El microscòpi hi descobreix amb freqüència tubèrculs. La mucosa del sinus de Morgagni té una evident predilecció pel procés tuberculós, el qual és degut a la gran riquesa de la mateixa en teixit ganglionar. Esch també atribueix gran importància a la participació ganglionar en els fenòmens infiltratius de la mucosa.

Aquests processos, afectant una regió que normalment està plena d'aire i en la que el contingut i la tensió del mateix sofreix variacions constants per efecte del moviment laringi de respiració, deglució, fonació i tos, són descoberts pels raigs X amb una precocitat perfectament explicable. D'aquí que tots els autors concedeixin una gran importància a la imatge radiològica del sinus ventricular, la qual requereix un estudi molt minuciós en cada cas. Recordem el que he dit al començar el present estudi del valor que Thost dóna al fet de l'ocupació o llibertat radiològica del ventricle i de com en dedueix conseqüències pronòstiques de primera importància; un lleuger enrogiment d'una corda vocal o d'una banda ventricular acompanyat d'ocupació radiològica del sinus el fa creure en una lesió greu, difícil de solucionar, per contra, en el mateix cas, però amb sinus llure als raigs X, fa pensar en una afecció de molt millor pronòstic. La desaparició radiològica del sinus de Morgagni significa una inflamació de la seva mucosa, rica en teixit ganglionar, els processos tuberculosos comencen i s'estenen sovint per aquest lloc, podent no ésser visibles als miralls laringoscòpics i sí als raigs X.

En els casos presentats en el present treball, entre nou malalts afectes de laringitis tuberculosa comprovada al mirall laringoscòpic, en quatre (figs. 2, 9, 14 i 15) el sinus ha desaparegut totalment o gairebé; en quatre (figs. 1, 5, 8 i 11) el sinus està conservat, però notablement reduït, i tan sols en un cas (fig. 20) el sinus es presenta amb el seu aspecte normal. En alguns casos, el sinus sols es fa visible a la fonació (fig. 2), en altres, contràriament, sols es fa visible en repòs; convé estudiar aquest fet fondament per a cercar-li una explicació. Fins i tot en larinx considerades com normals a l'exploració laringoscòpica hem trobat la desaparició o disminució radiològica del sinus, no explicable per cap de les

causes que normalment poden ocultar-lo (ossificacions cartilaginoses avançades, per exemple), vegi's figs. 4 i 6.

En alguns casos m'he trobat amb malalts tuberculosos en els quals el mirall laringoscòpic descobreix una marcada anèmia de tota la mucosa laríngea, mostrant-se les cordes vocals i les bandes ventriculars com disminuïdes en el seu espessor, com aprimades, i en els que el sinus es mostra especialment espaiós. Reprodueixo tan sols un d'aquests casos, el de la fig. 10.

La canal aèria no està, però, reduïda al sinus, es necessari considerar també les parts supra i infra-glòtica de la mateixa. La primera la veiem també sovint angostada en les laringitis tuberculoses (figs. 3, 14 i 15, per exemple). Per contra, la fig. 15 ens mostra el cas d'una malalta tuberculosa amb una laringitis greu en la que les regions glòtica i supraglòtica estan estenosades i en la que la regió infra-glòtica està dilatada exagerant-se aquesta dilatació durant la fonació.

Les lesions de la mucosa s'aprecien amb relativa facilitat al mirall, però, aquí, també els raigs X aporten dades de gran valor. No recordaré el que he dit a propòsit de les lesions de la mucosa de les cordes vocals i bandes ventriculars, és una matèria ja tractada; àdhuc en lesions de l'epiglotis i dels replecs ariteno-epiglòtics els raigs X descobreixen modificacions que permeten de confirmar les dades laringoscòpiques i inclús a vegades semblen anticipar-s'hi. Un cas ben demostratiu és el presentat en la figura 15: tot just el mirall laringoscòpic mostrava tan sols una lleugera tumefacció de la mucosa de l'epiglotis i dels replecs ariteno-epiglòtics i dels aritenoides, quan en la radiografia les lesions anomenades presentaven ja un relleu apareixent els aritenoides i l'epiglotis amb engruiximents que de cap manera s'havien previst per l'examen laringològic.

És precís dilatar molt més l'experiència per arribar a conclusions fermes pel que fa referència a la radiologia de la larinx tuberculosa i a la radiologia laríngea del tube reculós amb larinx aparentment normal; he deixat entreveure en les presents comunicacions que el nombre de problemes a estudiar és molt considerable, fent menció tan sols d'algunes de les suggestions a què tal estudi dóna lloc. He tret la impressió pels treballs fets fins ara, que els raigs X poden ésser un poderós auxiliar del laringòleg, no poden en cap manera tenir la pretensió de substituir els mèto-

des clàssics, aquests no perden en res el seu inestimable valor i continuaran essent la base del diagnòstic, però, els raigs X, li aportaran una ajuda de la més alta importància i tal vegada quan sapiguem treure'n totes les conclusions que poden donar, arribin a fer-se indispensables.

En cloure aquesta *iniciació a l'estudi radiològic de la larinx normal i tuberculosa*, no puc menys que rendir públic testimoni de reconeixement al Dr. Ll. Tomàs, laringòleg de l'Hospital-Sanatori de l'Esperit Sant, pel valuós concurs que ha aportat al present estudi al proporcionar-me totes les dades, tant de laringoscòpia indirecta com de laringoscòpia directa, aquestes dades han servit de base per al diagnòstic laringològic i per la interpretació de cada cas.

Barcelona, juny de 1932.

BIBLIOGRAFIA

A. M. GELFON I N. A. PANOW.—Roentgendiagnostik der Kehlkopftuberkulose. — *Beitrage zur Klinik Tuberkulose*, tomo 77, pàgs. -95-804.

JOVIN I ANDRESCO.—Le radio-diagnosaic en oto-rino-larongologie.

SUÑE I MEDAN.—Primer Congrés de la "Societas O-R-L Latina".

A. THOST: Atlas.—Des normale und kranke Kehlpof des Lebenden im Roentgenbild.—Hamburg, 1913.

A. THOST.—Die Kehlkopftuberkulose am Lebenden in Roentgenbild. — *Beitrage zur Klinik der Tuberkulose*, tomo 79, pàgs. 113-141.

A. THOST.—Uber das gleichzeitige Vorkomen von Kehlkopftuberkulose und Kehlkopfsiphilis.—*Mschr. Chrenheilkunde*, tomo 65, pàgs. 1340-1355. (1931).

A. TREITEL.—Roengtgenaufnahme des normalen und kraken Kehlkopfes. —*Munchen*. 1916.

M. WEINTGAERTNER.—Das Roentgenferfahren in der Laringologie.—Berlín, 1914.

GUSTAV WOTZilKA: und H. ADLER.—Die Kehlkopftuberkulose im Roentgenbild. — *Die Extrapulmonaletuberkulose*. Berlín, 1929.

ANNALES D'OTORINOLARINGOLIGIE.—Any 1931, pàg. 1904.—Anomalies de l'aparell hioidià.